

Основы КТ-визуализации

Часть 2. Постпроцессинговая обработка изображений

* Хоружик С.А.^{1,2}, Михайлов А.Н.²

¹ Республиканский научно-практический центр онкологии и медицинской радиологии им. Н. Н. Александрова (РНПЦ ОМР им. Н. Н. Александрова), отделение лучевой диагностики

² Белорусская медицинская академия последипломного образования (БелМАПО), кафедра лучевой диагностики

Fundamentals of CT visualization. Part 2. Images postprocessing

Kharuzhyk S. A., Mikhailov A. N.

Реферат

Во второй части статьи, подготовленной в формате лекции, обсуждаются основные виды двухмерных и трехмерных реконструкций КТ-изображений, такие, как мультипланарная реконструкция, отображение затененной поверхности, проекции максимальной и минимальной интенсивности, объемный рендеринг. Показана зависимость качества реконструкций от толщины исходных аксиальных изображений и использования внутривенного контрастного усиления, ввиду чего возможности постпроцессинга КТ-изображений реализуются наилучшим образом на современных многосрезовых сканерах.

Abstract

In the second part of an article, prepared in the format of the lecture, the main types of two- and three-dimensional reconstructions of CT images are discussed such as multiplanar reconstruction, shaded surface display, maximum and minimum intensity projections, volume rendering. The dependence of reconstructed image quality on the thickness of the original axial images and the use of intravenous contrast enhancement is shown. The postprocessing of CT images is best done on modern multislice scanners.

Актуальность

В первой части статьи [4] нами были рассмотрены основные вопросы, связанные с визуализацией двухмерных КТ-изображений, такие как выбор окна визуализации, измерение плотностей, расстояний и другие способы количественной оценки. Подобные простейшие манипуляции являются рутинными и используются при интерпретации каж-

дого КТ-исследования. Кроме этого, КТ-сканеры позволяют осуществлять более сложную обработку изображений – их двухмерную и трехмерную реконструкцию, о чем пойдет речь в данной статье.

Понятие постпроцессинга КТ-изображений. Обработку исходных аксиальных КТ-изображений с целью

* Хоружик С. А.

Для корреспонденции: пос. Лесной, 223040, Минский район, Беларусь, РНПЦ онкологии и медицинской радиологии им. Н. Н. Александрова, отделение лучевой диагностики, Хоружик С. А.
Тел.: +7 (37517) 2653291, электронная почта: skharuzhyk@nld.by

создания новых изображений называют постобработкой, постпроцессингом, или вторичной реконструкцией КТ-изображений [1, 5, 6, 9, 10, 12].

В отличие от первичной реконструкции, осуществляемой из сырых данных, для вторичной реконструкции сырые данные не требуются.

Основными задачами постпроцессинга КТ-изображений являются:

- улучшение оценки пространственных взаимоотношений органов и структур;
- наглядное представление КТ-данных (коммуникация с врачами других специальностей, выступление с презентациями, обучение);
- специальные клинические приложения для улучшения диагностики заболеваний [3, 8, 11];
- планирование некоторых видов лечения (виртуальная симуляция лучевой терапии, хирургическая навигация) [2].

Основные виды постпроцессинга КТ-изображений:

- мультипланарная реконструкция;
- отображение затененной поверхности;
- проекция максимальной интенсивности;
- проекция минимальной интенсивности;
- объемный рендеринг.

Мультипланарную реконструкцию относят к двумерным (2D, от англ. dimension – измерение) реконструкциям, отображения затененной поверхности, проекции максимальной и минимальной интенсивности, объемный рендеринг – к трехмерным, или объемным (3D).

Возможность построения большинства перечисленных видов реконструкций входит в стандартное программное обеспечение современных КТ-сканеров.

Отдельное положение занимают наиболее сложные виды постпроцессинга (виртуальная эндоскопия, физиологическая визуализация, компьютер-ассистированная диагностика), которые относят к так называемым клиническим приложениям (англ. applications) КТ [3, 8, 11]. Это высокотехнологичные и достаточно дорогостоящие программные продукты, сочетающие в себе сразу несколько способов 2D- и 3D-представления информации, направленные на решение конкретных достаточно узких диагностических задач.

Результатом работы этих приложений является наглядное визуализационное представление КТ-данных, расчет количественных параметров (например, времени удвоения объема опухоли) или физиологических карт (например, карт перфузии головного мозга). Обсуждение этих достаточно сложных программных пакетов выходит за рамки данной публикации.

Качество постпроцессинговых реконструкций напрямую зависит от характеристик исходных КТ-изображений, в первую очередь от толщины аксиальных срезов, а также использования внутривенного контрастного усиления. Для практической иллюстрации роли этих факторов все представленные в данной главе 2D- и 3D-реконструкции построены в результате обработки КТ-исследований только 2 пациентов.

Пациентке Г. 46 лет с лимфомой желудка выполнено нативное (без внутривенного контрастного усиления) КТ-исследование брюшной полости с толщиной аксиальных срезов 7 мм. Опу-

холей в желудке при этом не выявлено. Через несколько дней КТ-исследование повторено после предварительного заполнения желудка водой per os для расправления его стенок. Сканирование осуществлено тонкими (1,5 мм) срезами, в результате чего выявлена небольшая опухоль в антральном отделе. Помимо иллюстрации возможностей различных видов вторичных реконструкций, данный пример демонстрирует важность правильной подготовки и методики КТ-исследования (рис. 1, 3, 5, 7, 10).

Пациенту Ш. 36 лет с хроническим панкреатитом и псевдокистой выполнена КТ брюшной полости с болюсным внутривенным контрастным усилением (КТ-ангиография, КТА) (рис. 2, 6, 8, 9, 11). Поскольку внутривенное контрастирование существенно повышает информативность некоторых видов КТ-реконструкций, сравнительное рассмотрение КТ-исследований 2 пациентов позволит лучше понять преимущества и недостатки каждого из основных видов постпроцессинга.

Мультипланарная реконструкция

После того, как исходные аксиальные КТ-изображения были реконструированы из сырых данных, они могут быть перестроены в любой плоскости – сагитальной, коронарной, наклоненной (косой) или изогнутой (криволинейной). Получаемые при этом двухмерные изображения называют мультипланарными (многоплоскостными) реконструкциями или мультипланарными реформациями (МПП, англ. multiplanar reformation, MPR). Некоторые авторы считают термин «реформация» более правильным, поскольку он подчеркивает независимость создания МПП от сырых данных. В русскоязычной литературе чаще

встречается термин «мультипланарная реконструкция».

Для понимания механизма построения МПП серия аксиальных КТ-изображений может быть представлена в виде стопки слоев, каждый из которых состоит из рядов и столбцов вокселей. Поскольку воксели в соседних слоях непосредственно прилегают друг к другу, компьютер может построить новую серию изображений в любой плоскости, не меняя при этом размер вокселя. Размеры вокселей в плоскости аксиального среза достаточно малы (при КТ-исследовании брюшной полости порядка $0,6 \times 0,6$ мм). Поэтому фактором, определяющим пространственное разрешение МПП в неаксиальных плоскостях, является высота вокселя, равная толщине аксиального среза. При большой толщине исходных аксиальных изображений на МПП по контуру органов и структур будет видна «ступенька», по высоте соответствующая толщине аксиального среза (см. рис. 1). Если толщина аксиального среза равна или приближается к размеру вокселя в плоскости среза, то воксель по форме является кубиком или приближается к нему. В этом случае качество МПП во всех плоскостях будет одинаковым. Такие реконструкции называют изотропическими, т.е. имеющими одинаковое пространственное разрешение во всех направлениях. Для получения изотропического разрешения толщина аксиальных срезов, как правило, не должна превышать 1–1,5 мм. Толщина срезов может быть больше, но в этом случае соседние срезы должны накладываться друг на друга.

Кроме создания МПП в различных плоскостях по прямой линии имеется режим криволинейной МПП (англ. curved reformation). Линия, по которой строит-

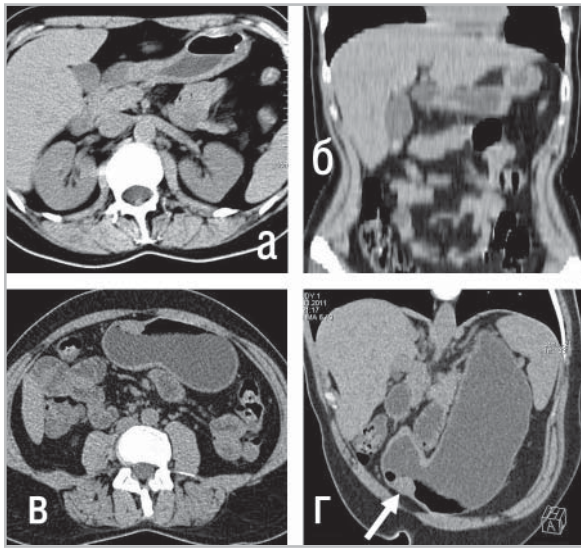


Рис. 1. Влияние толщины аксиальных срезов на качество коронарных МПР при нативной КТ брюшной полости:

- а – исходное аксиальное изображение с толщиной среза 7 мм.*
- б – качество МПР в коронарной плоскости, построенной из таких изображений, хуже исходных аксиальных срезов (имеется зазубренность контуров печени и других структур);*
- в – повторная КТ после заполнения желудка водой, сканирование тонкими (1,5 мм) срезами;*
- г – качество МПР в косой плоскости, построенной из тонких аксиальных срезов, не уступает качеству исходных изображений (изотропическая визуализация). Видна небольшая опухоль в антральном отделе желудка (стрелка)*

ся такая реконструкция, имеет изогнутый ход в плоскости одного или нескольких КТ-изображений (не обязательно аксиальных), в результате чего удается «выпрямить» трехмерный объект и проецировать его на плоскость. Такой вид реконструкции особенно удобен для ви-

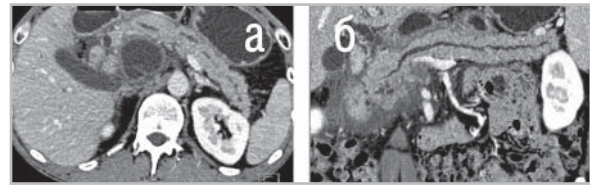


Рис. 2. Построение криволинейной МПР из КТА-изображений брюшной полости:

- а – исходное аксиальное изображение с толщиной среза 1,25 мм. Основная часть головки поджелудочной железы вне плоскости среза;*
- б – на криволинейной реконструкции, построенной по ходу панкреатического протока, поджелудочная железа «выпрямлена», в результате чего на одном двухмерном изображении визуализируются все ее отделы*

зуализации удлинённых анатомических структур неправильной формы, например, позвоночника при его сколиотической деформации или поджелудочной железы, отделы которой имеют изогнутую форму на аксиальном изображении и находятся в разных срезах (см. рис. 2). Криволинейная реконструкция применяется также для «выпрямления» сосудов (например, коронарных артерий) с целью измерения поперечного сечения. Такие измерения, впрочем, обладают определенной погрешностью.

По умолчанию МПР имеют толщину, равную толщине исходных аксиальных КТ-изображений. При необходимости можно построить МПР с большей толщиной, так называемые толстые МПР (англ. thick MPR). Для этого компьютер складывает воксели в соседних срезах, формируя более толстый слой, значения КТ-чисел этих вокселей усредняются. Построение толстых аксиальных МПР

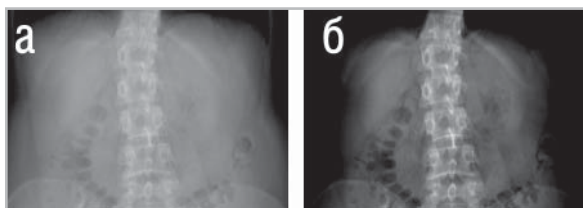


Рис. 3. AIP, полученная из нативных КТ-изображений брюшной полости, напоминает цифровую рентгенограмму: а – можно регулировать параметры ширины и центра окна, лучше отображая весь объем тканей; б – костные структуры

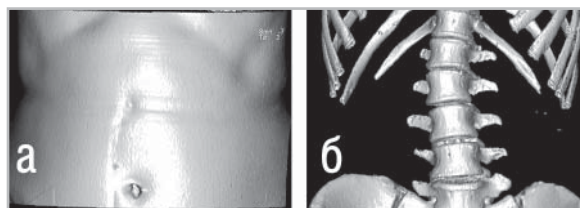


Рис. 5. SSD-реконструкции при нативной КТ брюшной полости:

а – при пороговом значении плотности 200 HU на SSD отображается первая на пути луча зрения ткань – кожа передней брюшной стенки. Более глубоко расположенные ткани, в том числе кости, на изображении не видны; б – при пороговом значении 200 HU на SSD представлены костные структуры, поскольку плотность кожи и других мягких тканей меньше 200 HU



Рис. 4. Схематическое объяснение методов построения 3D-реконструкций.

Кубики – это воксели, светлые кубики имеют меньшую КТ-плотность, более темные – большую.

При построении изображений затененной поверхности (SSD) выбираются воксели, встречающиеся первыми на пути луча зрения.

При построении проекции максимальной интенсивности (MIP) используются воксели с наибольшей плотностью на пути луча зрения, при построении проекции минимальной интенсивности (MinIP) – с наименьшей плотностью

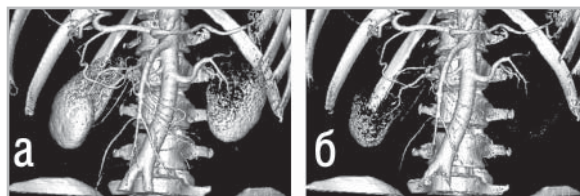


Рис. 6. SSD-реконструкции при КТА брюшной полости:

а – при пороговом значении плотности 250 HU поверхность крупных артерий брюшной полости хорошо визуализируется; б – при повышении порогового значения до 310 HU происходит «разъедание» стенок общих подвздошных сосудов, поскольку при КТ-сканировании кровь в этих артериях еще не успела законтрастироваться в такой же степени, как в аорте. Эффект «разъедания» также присутствует на изображении почек

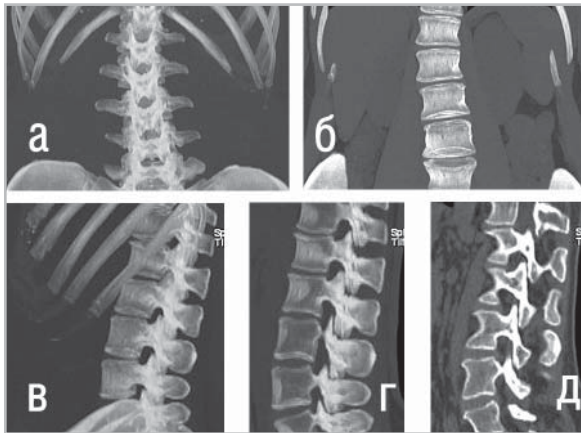


Рис. 7. МIP-реконструкции при нативной КТ брюшной полости:

а – МIP в коронарной проекции показывает только ткани с наибольшей плотностью – кости. Паренхиматозные органы не видны;
б – тонкая МIP (толщина слоя 3 см) в коронарной плоскости, проходящая через тела позвонков, позволяет снизить эффект суммации. Стали дифференцироваться межпозвонковые диски, лучше заметен сколиоз позвоночника, появились контуры паренхиматозных органов, поскольку в тонком слое они меньше перекрываются другими структурами;
в – МIP всего объема тканей в сагиттальной проекции;
г – тонкая МIP (слой 2 см) в сагиттальной плоскости позволяет визуализировать межпозвонковые суставы на всем протяжении отдела позвоночника. На межпозвонковые суставы дифференцируются плохо вследствие суммации, а на МIP толщиной 1,5 мм;
д – дифференцируются лишь некоторые из суставов, остальные находятся вне плоскости реконструкции из-за сколиоза

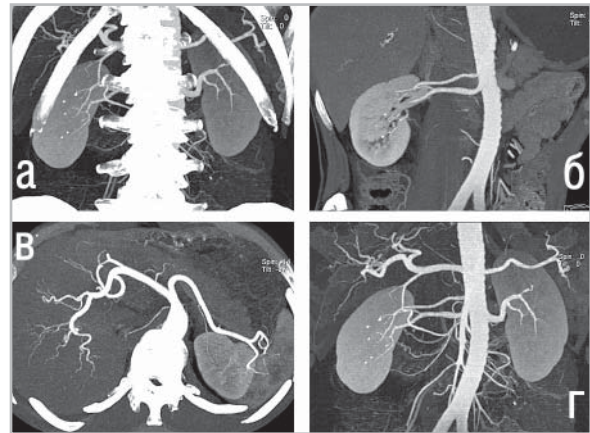

Рис. 8. МIP реконструкции при КТА брюшной полости:

а – на МIP в коронарной проекции сосуды и кости накладываются друг на друга;
б – при реконструкции МIP слоя толщиной 1 см в плоскости аорты удается избежать проекционного наложения костных структур, за счет чего хорошо прослеживаются две правые почечные артерии;
в – МIP слоя тканей толщиной 4 см в аксиальной плоскости хорошо показывает артерии печени и селезенки;
г – МIP в коронарной проекции после автоматизированного удаления костей

из тонких аксиальных срезов широко используется для уменьшения количества просматриваемых изображений. Например, при КТА брюшной полости получено 200 аксиальных изображений с толщиной среза 1,25 мм. Тонкие срезы будут использованы для построения изотропических МIP в неаксиальных плоскостях (рис. 2, б), однако рутинный просмотр такого большого количества аксиальных изображений достаточно трудоемок. Поэтому срезы 1,25 мм целе-

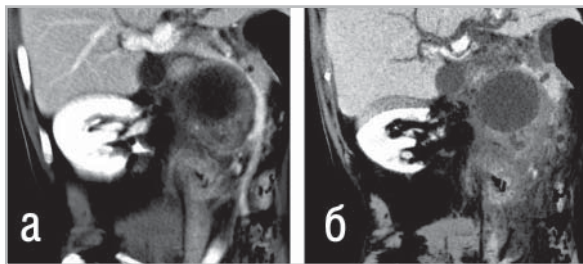


Рис. 9. Сравнение МПР- (а) и MinIP-; (б) реконструкций при КТА брюшной полости. Обе реконструкции имеют толщину 1,5 см и построены в парасагитальной плоскости. На MinIP лучше прослеживаются расширенные внутрпеченочные желчные протоки и парапанкреатическая киста, имеющие низкую плотность. Законтрастированные сосуды на MinIP видны фрагментарно, в то время как МПР хорошо показывает взаимоотношение кисты с сосудами ворот печени, в частности оттеснение воротной вены

сообразно перестроить в толстые аксиальные МПР, например, толщиной 5 мм. Общее количество изображений при этом уменьшается примерно до 50.

Если толщина МПР достаточно большая, чтобы включить весь объем просканированных тканей, получают так называемую проекцию средней интенсивности (англ. Average Intensity Projection, AIP). В AIP все воксели объема суммируются, а получаемое изображение напоминает цифровую рентгенограмму (см. рис. 3). Подобная техника наиболее применима в травматологии и ортопедии, позволяя на суммационном КТ-изображении лучше визуализировать линии перелома костей и положение металлоконструкций.

Трехмерный рендеринг

Аксиальные КТ-изображения и получаемые из них МПР являются двухмерными. Толщина среза не в счет, поскольку

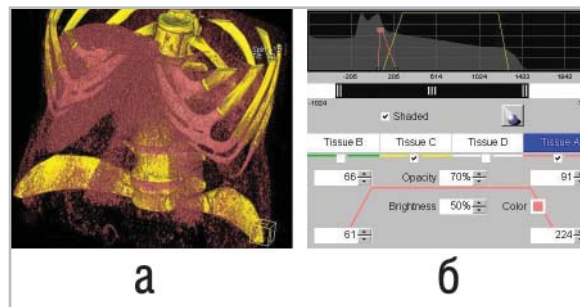


Рис. 10. Построение реконструкции VR из нативных КТ-изображений брюшной полости:

а – выбрано два интервала плотностей – для костных структур (присвоен желтый цвет) и мягкотканых органов (розовый цвет). В интервал плотностей мягких тканей помимо печени и поясничных мышц попали реберные дуги, ввиду чего они также выделены розовым цветом;
б – показаны интерактивные настройки параметров визуализации мягких тканей (розовая трапеция). Ширина верхней горизонтальной части трапеции соответствует диапазону плотностей тканей (66–91 HU), которым присваивается максимальная непрозрачность (ткани с плотностью в этом диапазоне отображаются розовым цветом). Высота трапеции соответствует степени непрозрачности тканей этого диапазона (70 % от полной непрозрачности, т.е. степень прозрачности составляет 30 %). Ширина основания трапеции показывает диапазон плотностей (61–224 HU), за пределами которого ткани полностью прозрачны и не визуализируются (если не попадают в другой диапазон плотностей)

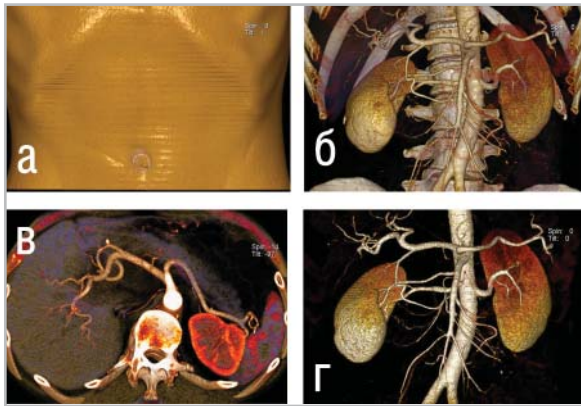


Рис. 11. VR реконструкции при КТА брюшной полости:

а – реконструкция с наименьшей степенью прозрачности показывает поверхность туловища и подобна SSD (см. рис. 5, а);

б – при увеличении степени прозрачности на том же изображении можно отобразить внутренние органы. В отличие от MIP (см. рис. 8, а), на VR не происходит перекрытия изображений сосудов костными структурами;

в – тонкий VR (толщина 4 см) в аксиальной плоскости. В отличие от тонкой MIP, данное изображение имеет «глубину», ткани в разных диапазонах плотностей представлены разным цветом, в результате чего изображение аорты не сливается с позвоночником (ср. с рис. 8, в);

г – изображение VR после автоматизированного удаления костей

КТ-числа в срезе любой толщины усредняются и отображаются на мониторе компьютера в виде плоского изображения. Отличием 3D-изображений от 2D является не только появление третьего измерения – глубины – но и возможность осмотреть 3D-модель со всех сторон либо заглянуть внутрь нее. Для описания процесса получения и визуализации

трехмерных объектов в компьютерной графике и медицине применяют термин «трехмерный рендеринг» (от англ. rendering – представление, изображение, передача). 3D-рендеринг использует специальные компьютерные алгоритмы для трансформации 2D-изображений в реалистичное объемное представление объекта – его виртуальную модель. В этом отношении КТ-визуализация не отстает от современных компьютерных технологий виртуальной реальности, наглядным примером чего является виртуальная КТ-колоноскопия.

Методы 3D-рендеринга КТ-изображений могут быть разделены на две группы, основанные на использовании:

- пороговых методик обработки изображений (англ. thresholding), результатом которых является отображение трехмерных поверхностей (рендеринг поверхностей);
- всего объема КТ-данных с варьированием вклада различных значений плотностей в построение трехмерного изображения (рендеринг объемов).

Пороговые методики используются для построения отображений затененных поверхностей. Методики второй группы используются для создания изображений объемного рендеринга. Проекции максимальной и минимальной интенсивности занимают промежуточную позицию. С методами объемного рендеринга их объединяет возможность рассмотрения деталей в глубине объема, а с пороговыми методиками – невозможность регулировки степени прозрачности объекта.

Общим недостатком 3D-реконструкций является ненадежность, а порой и невозможность измерения в трехмерном пространстве плотностей и расстояний, поскольку алгоритм рендеринга

оказывает существенное влияние на способ представления и пространственные взаимоотношения структур. Еще один недостаток – операторозависимость 3D-изображений, являющихся результатом работы конкретного человека. В процессе обработки может быть потеряна часть важной диагностической информации либо создано ложное впечатление об определенных свойствах объектов. Поэтому 3D-изображения в большинстве случаев не предназначены для целей диагностики, их главная цель – наглядное представление информации. Интерпретировать их необходимо с осторожностью и всегда совместно с аксиальными КТ-изображениями.

Отображение затененной поверхности

Отображение затененной поверхности, или поверхностно-оттененное изображение (англ. Surface Shaded Display, SSD), – метод построения поверхностей трехмерных объектов путем выделения наружных вокселей в каждом срезе. SSD были первым видом 3D-рендеринга, примененным к медицинским изображениям еще в 1970-х годах.

Для построения SSD из всего объема КТ-данных выбираются воксели, одновременно удовлетворяющие двум требованиям:

- плотность вокселей больше установленного порогового значения КТ-чисел;
- они расположены на первой на пути каждого луча зрения границе структур.

Например, при пороге 150 единиц Хаунсфилда (HU) воксели с плотностью более 150 HU, первыми встречающиеся на пути каждого луча зрения, будут уча-

ствовать в формировании изображения (рис. 4). Остальные воксели на SSD не представлены, т.е. значительная часть КТ-данных оказывается невостребованной. Из отобранных вокселей реконструируется поверхность, которая подсвечивается виртуальным источником света, что создает эффект тени и усиливает ощущение реалистичности трехмерного объекта.

Используемый при построении SSD математический подход называется бинарным, т.е. воксели в зависимости от порогового значения КТ-плотностей либо участвуют в формировании изображения, либо не участвуют. Поскольку после проведения бинарной классификации плотностная информация уже не влияет на представление изображения, SSD-реконструкции имеют один цвет, а оттенки формируются только за счет использования виртуальной подсветки. В противоположность этому, при построении изображений объемного рендеринга применяют так называемый непрерывный (англ. continuous) подход, позволяющий отображать разные структуры разным цветом в зависимости от их КТ-плотности.

SSD используют для отображения как наружных, так и внутренних поверхностей объектов, в частности:

- наружных поверхностей тела, костных структур (рис. 5) и законтрастированных сосудов (рис. 6);
- внутренних поверхностей полых органов (виртуальная эндоскопия).

Недостатками SSD-реконструкций являются:

- возможность визуализировать только объекты, имеющие хорошо выраженную поверхность;
- невозможность оценить внутрен-

ную структуру объекта (например, даже более плотные структуры внутри объекта не будут отображены, если расположенные впереди от них ткани с меньшей плотностью входят в пороговое значение плотности, рис. 5а);

- потеря информации о КТ-плотности тканей (например, стенка сосуда и кальцинированные бляшки на ней будут изображены на SSD одним цветом);
- критическая зависимость отображения структур от выбранного значения порога плотностей.

Так, степень стеноза сосуда на SSD занижается, если выбрано слишком низкое пороговое значение плотности, и переоценивается, если выбрано слишком высокое пороговое значение. При завышении порога в стенках сосудов могут появиться просветы (дыры), что называют «разъеданием» стенки (см. рис. 6).

По указанным причинам SSD не подходят для проведения рутинной диагностики и используются только для трехмерного представления результатов визуализации. После появления в конце 1980-х годов техники объемного рендеринга, практически лишенной указанных недостатков и имеющей собственные весомые преимущества, области использования SSD еще более сузились. В настоящее время SSD используют главным образом в таком важном клиническом приложении, как виртуальная эндоскопия.

Проекция максимальной и минимальной интенсивности

Проекция максимальной интенсивности (англ. Maximum Intensity Projection, MIP) – вид 3D-рендеринга, при кото-

ром из всех вокселей по ходу луча зрения выбираются и отображаются воксели с максимальной плотностью (см. рис. 4). Этот метод показывает самые плотные ткани просканированного объема – кости, инородные металлические предметы, заполненные контрастным веществом сосуды и полости независимо от того, расположены они на поверхности или в глубине объема. Структуры с меньшей КТ-плотностью, в том числе большинство паренхиматозных органов, практически не визуализируются.

MIP является одним из лучших методов визуализации костной анатомии/патологии (рис. 7) и базовым методом анализа КТ-ангиографических изображений (см. рис. 8) [7]. Поскольку, в отличие от SSD, MIP не зависит от пороговых значений плотностей, визуализация законтрастированных сосудов более воспроизводима (меньше зависит от оператора), а оценка просвета точнее. Этот вид реконструкции хорошо подходит для быстрой визуализации сосудистого русла любых областей исследования, сосудов в паренхиме органов, таких, как почка и печень, коллатерального кровообращения. MIP наглядно показывают обрывы артерий при ишемическом инсульте и тромбоэмболии легочных артерий.

Для построения MIP используется весь объем просканированных тканей, в результате чего получают суммационное изображение. При необходимости выделения определенного участка объема может быть построена MIP слоя необходимой толщины – так называемая тонкая MIP (англ. thin MIP). Подобно MPR, слой может быть выделен в любой плоскости (см. рис. 7). Использование тонкой MIP особенно полезно при КТ-ангиографии, позволяя удалить кости

из плоскости реконструкции и улучшить визуализацию сосудов (см. рис. 8).

К недостаткам MIP следует отнести:

- отсутствие визуализации тканей, имеющих не самую высокую плотность по ходу луча зрения (паренхиматозные органы);
- суммационный эффект, выражающийся в перекрытии изображений плотных структур друг другом;
- отсутствие по сравнению с изображениями объемного рендеринга восприятия глубины объектов.

Примерами негативного воздействия эффекта суммации на MIP реконструкциях КТ-ангиографических изображений являются:

- перекрытие изображений сосудов и костей законтрастированным *per os* желудком;
- перекрытие изображений сосудов костными структурами;
- перекрытие изображений сосудов другими сосудами, расположенными ближе или дальше по лучу зрения (в том числе наложение артерий и вен);
- затруднение оценки просвета сосудов в зоне кальцинации стенки.

Для решения проблем суммации на MIP-изображениях рекомендуется:

- перед КТ-ангиографией брюшной полости для заполнения желудка давать пить не водорастворимое йодсодержащее контрастное вещество, а воду;
- вращать и рассматривать MIP с разных сторон;
- использовать тонкие MIP;
- для оценки просвета кальцинированных сосудов сопоставлять MIP с исходными КТ-изображениями и

изображениями объемного рендеринга;

- использовать инструменты ручной или автоматической сегментации структур, с помощью которых можно, например, удалить изображение костей (рис. 8г).

Проекция минимальной интенсивности (англ. Minimum Intensity Projection, MinIP) является противоположностью проекции максимальной интенсивности и показывает воксели с наименьшей плотностью по ходу луча зрения (см. рис. 4). Такой вид реконструкции особенно полезен для визуализации бронхов или расширенных желчных протоков (см. рис. 9). MinIP помогает в визуализации бронхиальной фистулы или разрыва бронха, при выборе бронхов для эндоскопической зондовой аспирации, бронхоальвеолярного лаважа или трансбронхиальной биопсии.

Объемный рендеринг

Для построения SSD, MIP и MinIP используется не более 10 % КТ-данных: в первом случае из всего объема вокселей выбираются лишь расположенные на границе поверхностей, во втором – воксели с максимальной или минимальной плотностью. В противоположность этому для построения изображений объемного рендеринга используются все воксели просканированного объема, что делает этот вид реконструкции наиболее предпочтительным способом 3D-визуализации КТ-данных [5, 7].

Объемный рендеринг (англ. Volume Rendering, VR), или объемное представление, – разновидность 3D-рендеринга, при которой все воксели по ходу луча зрения участвуют в формировании изображения. Тканям в различных интервалах КТ-плотностей присваивается

разный цвет с возможностью регулирования степени прозрачности.

Процесс создания изображений VR гораздо более сложен, чем SSD- и MIP-реконструкций, при которых используется бинарная классификация вокселей (воксели либо включаются в изображение, либо нет). Построение изображений VR основано на непрерывной классификации, т.е. для каждого вокселя в зависимости от КТ-плотности устанавливается цвет и определяется степень его вклада в изображение. Алгоритм создания изображений VR включает следующие этапы:

- 1) воксели относят к определенному интервалу плотностей, каждому интервалу присваивается цвет, например, костным структурам, имеющим высокую плотность, может быть присвоен желтый цвет, мягкотканым органам – розовый (см. рис. 10). Плотность некоторых тканей может частично заходить в интервал плотностей других тканей, поэтому на границах интервалов устанавливают переходную зону, в которой вклад вокселей в формирование изображения плавно или резко снижается от 100 до 0 %. Графическое изображение регулировок каждого из интервалов плотностей имеет форму трапеции. Границы интервалов могут регулироваться путем ручного введения значений плотностей или интерактивно наподобие изменения параметров ширины и центра окна визуализации. Ткани вне выбранных интервалов плотностей не участвуют в формировании изображения;
- 2) каждому интервалу плотностей присваивается требуемая степень непрозрачности (англ. opacity)

от 100% (в этом случае интенсивность ткани соответствует ее КТ-плотности) до 0 % (ткань полностью прозрачна). Такая интерактивная регулировка осуществляется с помощью задания высоты трапеции;

- 3) подобно реконструкциям SSD, добавляется виртуальный источник света, с помощью которого модифицируется степень отражения от поверхностей и создается более реалистичное трехмерное восприятие объекта.

Результатом таких манипуляций является представление на одном объемном изображении тканей с разной плотностью разным цветом с регулируемой степенью прозрачности. Можно заглянуть внутрь объектов, поочередно визуализировать поверхностные и более глубоко расположенные структуры. Например, снижая непрозрачность (увеличивая прозрачность) паренхимы печени, можно отобразить ее законтрастированные сосуды. Наилучший визуальный эффект достигается при построении изображений VR из КТ-ангиографических данных (рис. 11).

Как и в случае с MIP, VR может быть применен ко всему объему тканей (рис. 11, а, б) или к слою необходимой толщины, что называют тонкий VR (англ. thin VR) (рис. 11, в).

Преимуществами изображений VR по сравнению с SSD являются:

- влияние плотностной информации на построение изображений;
- отображение тканей в разных диапазонах плотностей разным цветом (цветовое картирование);
- возможность визуализировать ткани не только на поверхности, но и в глубине объема.

Преимуществами изображений VR по сравнению с MIP являются:

- в построении изображения VR принимают участие воксели разных, а не только самых высоких плотностей, что позволяет визуализировать мягкотканые структуры;
- отображение тканей в разных диапазонах плотностей разным цветом (цветовое картирование);
- лучшее восприятие глубины трехмерных объектов, пространственных взаимоотношений накладывающихся структур с минимальным эффектом суммации.

Вместе с тем VR является наиболее операторозависимым видом реконструкции, требующим ручного выбора границ интервалов плотностей и степени их непрозрачности. Как и в случае с MIP и SSD, количественные измерения на изображениях VR ненадежны. Поэтому, несмотря на все достоинства, такие реконструкции не должны использоваться для проведения первичной диагностики.

Заключение

Для изотропической визуализации необходимы тонкие аксиальные КТ-срезы. Еще недавно приходилось искать компромисс между получением тонких срезов, продолжительностью задержки дыхания и длиной зоны сканирования, что было следствием технического несовершенства КТ-оборудования. Преимуществом современных многосрезовых (мультиспиральных) сканеров является получение «всего и сразу», т.е. можно просканировать требуемую зону тонкими срезами за одну задержку дыхания. В результате этого КТ по своим мультипланарным свойствам сравнялась с

МРТ, а мультипланарный просмотр КТ-изображений становится обычным делом в ряде отделений лучевой диагностики.

Постпроцессинг изображений расширяет возможности КТ-диагностики и визуального представления информации.

Список литературы

1. Солодкий В. А., Котляров П. М., Щербахина Е. В. и др. Роль мультипланарных реконструкций при постпроцессинговой обработке изображений в диагностике очаговых образований легких // Мед. визуализация. 2010. № 2. С. 81–87.
2. Федоров В. Д., Кармазановский Г. Г., Цвиркун В. В. и др. Новые возможности спиральной компьютерной томографии – виртуальная хирургия // Мед. визуализация. 2000. № 2. С. 15–18.
3. Хомутова Е. Ю., Игнатьев Ю. Т., Скрипкин Д. А. и др. Виртуальная колоноскопия: методика проведения // Радиология – практика. 2009. № 2. С. 21–27.
4. Хоружик С. А., Михайлов А. Н. Основы КТ-визуализации. Ч. 1. Просмотр и количественная оценка изображений // Радиология – практика. 2011. № 3 С. 53–61.
5. Calhoun P. S., Kuszyk B. S., Heath D. G. et al. Three-dimensional volume rendering of spiral CT data: theory and method // Radiogr. 1999. V. 19. № 3. P. 745–764.
6. Cody D. D. AAPM/RSNA physics tutorial for residents: topics in CT. Image processing in CT // Radiogr. 2002. V. 22. № 5. P. 1255–1268.
7. Fishman E. K., Ney D. R., Heath D. G. et al. Volume rendering versus maximum intensity projection in CT

- angiography: what works best, when, and why // Radiogr. 2006. V. 26. № 3. P. 905–922.
8. *Goldin J. G., Brown M. S., Petkowska I.* Computer-aided diagnosis in lung nodule assessment // J. Thorac Imaging. 2008. V. 23. № 2. P. 97–104.
 9. *Luccichenti G., Cademartiri F., Pezzella F. R. et al.* 3D reconstruction techniques made easy: know-how and pictures // Eur. Radiol. 2005. V. 15. № 10. P. 2146–2156.
 10. *Parrish F.J.* Volume CT: state-of-the-art reporting // Am. J. Roentgenol. 2007. V. 189. № 3. P. 528–534.
 11. *Wintermark M., Sincic R., Sridhar D. et al.* Cerebral perfusion CT: technique and clinical applications // J. Neuroradiol. 2008. V. 35. № 5. P. 253–260.
 12. *Zonneveld F. W., Prokop M.* Постпроцессинг изображений в эру мультисрезовой компьютерной томографии // Мед. визуализация. 2004. № 4. С. 137–144.